

Р.А. ЛАРИН, заведующий оториноларингологическим отделением ГБУЗ «Нижегородская областная клиническая больница им. Н.А. Семашко», главный внештатный специалист-оториноларинголог Минздрава Нижегородской области

Изолированные поражения клиновидной пазухи: особенности диагностики и комбинированного лечения

В настоящее время отмечается увеличение количества наблюдений изолированного сфеноидита (ИС) в рутинной клинической практике. Удельный вес ИС в общей структуре заболеваний околоносовых пазух составляет не более 5%, при этом от 60 до 80% всех поражений обусловлены воспалительной патологией. Тактика лечения в отношении патологии клиновидной пазухи, особенно при латентном течении, нередко пассивна, что приводит к развитию осложнений. Основным методом терапии ИС – эндохирургический. В литературе описаны следующие виды оперативных доступов: 1) трансназальный (парасептальный), 2) трансэтроидальный, 3) трансептальный, а также модификации этих доступов. Вопросы детальной проработки методов и показаний хирургического лечения и комбинированной медикаментозной терапии не находят широкого отражения в научной литературе последнего десятилетия. При этом количество наблюдений ИС (в т. ч. осложненных форм) в повседневной практике растет, что обуславливает актуальность настоящего исследования.

Цель исследования: провести анализ вариантов хирургического и комбинированного лечения при изолированных поражениях клиновидной пазухи.

МАТЕРИАЛ И МЕТОДЫ

В исследовании приняли участие 130 пациентов с поражением клиновидной пазухи, которые находились на стационарном лечении в ГБУЗ «Нижегородская областная клиническая больница им. Н.А. Семашко» (клиническая база кафедры болезней уха, горла и носа ФГБОУ ВО «Приволжский медицинский исследовательский университет» Минздрава России) в период с 2014 по 2017 год.

58 пациентов – с диагнозом «изолированный сфеноидит». Возраст составил от 18 до 68 лет (средний возраст – 43 года. Гендерное распределение: мужчины –

21 (30,7%), женщины – 37 (69,3%) чел.

Пациенты с впервые установленным диагнозом «сфеноидит» составили около 89% от общего количества. В большинстве наблюдений точный диагноз изолированного поражения клиновидной пазухи и морфологической формы был установлен только в стационаре. Точный диагноз изолированного сфеноидита на догоспитальном этапе был установлен у 11 пациентов (18,9%). В 80% наблюдений пациенты были направлены в стационар с диагнозом «хронический синусит, новообразование клиновидной пазухи». Пациенты с рецидивами после ранее перенесенного лечения составили 11% (6 человек).

Диагноз устанавливался при поступлении больных в клинику на основании симптоматики, анамнеза, визуального осмотра (в том числе диагностической эндоскопии), данных КТ, МРТ. Пациенты с осложненным течением ИС либо при подозрении на новообразование пазухи были осмотрены офтальмологом, неврологом, нейрохирургом. Один из пациентов в течение 1,5 месяцев проходил дообследование и лечение у невролога, офтальмолога, оториноларинголога в связи с офтальмоплегией. При поступлении в клинику был установлен диагноз экстранодальной НК-Т лимфомы с локализацией в клиновидной пазухе.

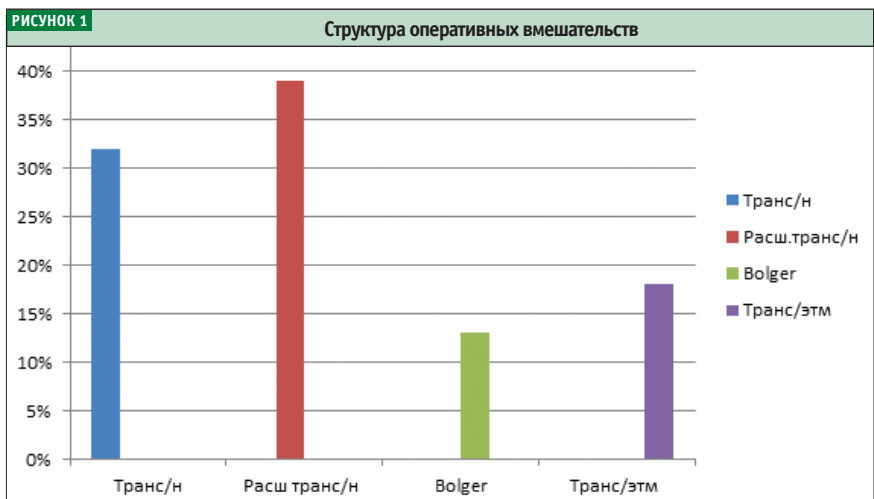
Распределение по характеру патологи-

ческого процесса: полипозный, полипозно-гнойный процесс – 15 (25,8%), киста – 18 (31%), мукоцеле – 5 (8,6%), грибковый сфеноидит – 12 (20,6%), инвазивный грибковый сфеноидит – 2 (3,4%), менингоцеле – 4 (6,8%), опухолевое поражение – 2 (3,4%) чел. Осложненное течение в виде пареза п. abducens, офтальмоплегии наблюдалось у четырех пациентов. У одного пациента с инвазивным грибковым сфеноидитом наблюдались явления офтальмоплегии и молниеносное развитие сепсиса.

Всем пациентам с ИС проводилось эндохирургическое лечение. Выполнялись следующие варианты оперативных вмешательств: трансназальный доступ, расширенный трансназальный доступ, трансэтроидальный доступ, доступ по методике Bolger Vox.

Выполнялось бактериологическое исследование отделяемого из полости носа (интраоперационно). Наиболее часто высевались следующие возбудители: *St. aureus* 10⁵ (48%), *St. epidermidis* 10⁴ (36%), *Str. pneumoniae* 10⁴ (16%). Примерно в 15% наблюдений выявлена микст-флора полости носа с вышеуказанными возбудителями. Следует отметить, что не менее чем в трети случаев бактериологическое исследование не выявило этиологически значимых возбудителей.

В послеоперационном периоде всем



пациентам проводилась антибактериальная терапия (системное назначение цефалоспоринов 2-го и 3-го поколения), орошение слизистой носа солевыми растворами (0,9% NaCl), системная глюкокортикостероидная терапия (Dexametazon 8 мг в/в капельно в течение двух дней, далее – 4 мг в течение двух дней, при отечно-полипозных формах сфеноидита).

В составе комбинированного лечения всем пациентам с полипозной, полипозно-гношной и отечной формами сфеноидита проводилась ингаляционная топическая терапия поливалентными бактериофагами, произведенными АО «НПО «Микроген» через небулайзер компрессорного типа. Одним из факторов, обуславливающих целесообразность локального применения препаратов данной группы, является отсутствие, по данным литературы, значимого негативного воздействия на мукоцилиарный клиренс полости носа, что крайне важно в раннем послеоперационном периоде.

Ингаляции проводились, начиная с 3-их суток после операции, при условии очищения полости носа от геморрагического содержимого. Перед каждой ингаляцией проводился тщательный туалет полости носа, анемизация слизистой, удаление корок и экссудата. Ингаляции проводились 2 раза в день в течение пяти дней.

Осложнений не наблюдалось. На 5–7-е сутки всем пациентам выполнялась эндориноскопия.

РЕЗУЛЬТАТЫ ИССЛЕДОВАНИЯ

В срок от двух до трех месяцев 11 пациентам выполнены контрольное КТ-исследование и эндориноскопия.

Остальные пациенты (из отдаленных районов) не проходили контрольный осмотр. Повторное (ревизионное) вмешательство проводилось в одном случае у пациента, которому ранее выполнена сфенотомия по поводу хронического сфеноидита, но не была вскрыта (распознана) клетка Оноди, в которой локализовалось грибковое воспаление. Также в пяти случаях потребовалось ревизионное вмешательство в связи с рубцовым процессом в области расширенного соустья пазухи. Следует отметить, что пациентам с рецидивом ранее было выполнено вмешательство в объеме трансназальной сфенотомии, с зондированием либо парциальным расширением соустья. Общая частота рецидивов, в том числе наблюдения, когда проводилось консервативное лечение (при функционирующем соустье), составила около 12%. Наиболее часто рецидивы сфеноидита отмечены при полипозной и полипозно-гношной форме поражения (около 70% от общего числа), реже – при кистозных формах и мукоцеле (около 25%). Рецидивы при грибковых формах поражения наблюдались примерно в 5% случаев. При этом рецидивное воспаление в пазухе носило полипозно-гношной характер без грибкового компонента.

Проводилось контрольное бактериологическое исследование у пациентов, которым выполнялось орошение слизистой бактериофагами. Выявлено умень-

шение концентрации St. aureus (48%), St. epidermidis до 10² в 40% наблюдений, отсутствие данных по изменению концентрации возбудителей в 45% и сохранение исходной концентрации возбудителя в 15%. Пневмококк в контрольных наблюдениях не высевался.

ВЫВОДЫ

Изолированный сфеноидит в структуре пациентов, которым проводилось эндохирургическое лечение при патологии ОНП, составил 3% (около 30% от общего числа сфеноидитов). В стационаре пациенты с точно установленным диагнозом «изолированный сфеноидит» на догоспитальном этапе составили не более 12% от общего числа, что было связано как с гиподиагностикой ИС, так и с пассивной позицией в отношении патологии клиновидной пазухи у врачей амбулаторного звена. Основной метод лечения изолированного сфеноидита – хирургический. Наиболее часто применялся расширенный трансназальный доступ. Необходимы дальнейшие исследования с целью изучения особенности/безопасности и клинической эффективности различных эндохирургических доступов.

Представляет интерес включение в схему местного послеоперационного лечения бактериофагов АО «НПО «Микроген», имеющих удостоверения лекарственных средств. Необходимы дальнейшие сравнительные исследования для изучения особенностей воздействия данных препаратов на микробный пейзаж оперированного синуса.

РИСУНОК 2 Расширенный трансназальный доступ. Клетка Оноди. Канал зрительного нерва

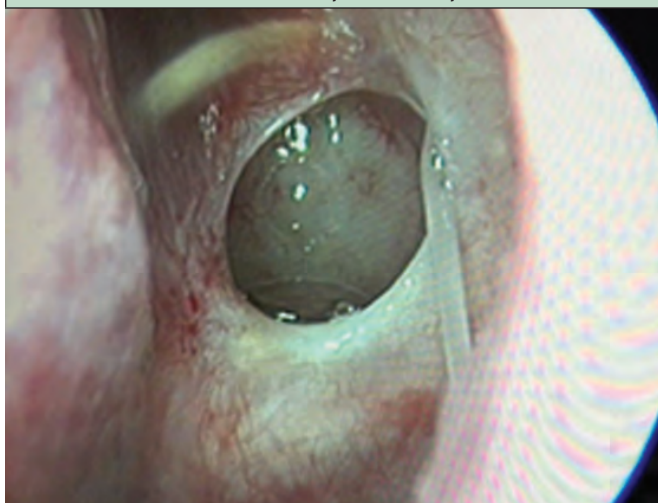

РИСУНОК 3 Соустье клиновидной пазухи через год после операции (расширенный трансназальный доступ)

