

## ХИРУРГИЧЕСКОЕ ЛЕЧЕНИЕ НЕЙРОБЛАСТОМ ЗАБРЮШИННОЙ ЛОКАЛИЗАЦИИ У ДЕТЕЙ. ОПЫТ КЛИНИКИ

С. А. Кузнецов✉, Е. Н. Колесников, А. Н. Шевченко, Ю. Ю. Козель, Г. А. Мкртчян,  
М. В. Старжецкая, А. И. Беспалова, Е. Е. Пак, Д. Ю. Юрченко, О. П. Поповян

НМИЦ онкологии, г. Ростов-на-Дону, Российская Федерация

✉ [kuznecov1978@mail.ru](mailto:kuznecov1978@mail.ru)

### РЕЗЮМЕ

**Цель исследования.** Проанализировать собственный опыт хирургического лечения нейробластом забрюшинного пространства у детей и влияние радикальности хирургического лечения на исход заболевания.

**Материалы и методы.** В исследование включены 35 пациентов, проходивших лечение в отделении детской онкологии ФГБУ «НМИЦ онкологии» Минздрава России с 2016 по 2018 гг. с нейробластомами забрюшинного пространства. Средний возраст пациентов составил 3,3 года. Из них было 14 девочек и 21 мальчик. Хирургическое лечение проведено 32 пациентам. У 3 больных отмечена прогрессия заболевания на фоне проводимой неoadъювантной ПХТ. Изначально оперативное вмешательство было выполнено 5 больным, остальным пациентам проводилась чрескожная трепанбиопсия с иммуногистохимическим исследованием и последующей неoadъювантной полихимиотерапией. В раннем послеоперационном периоде осложнений не отмечено ни у одного пациента.

В статье нами представлен собственный опыт хирургического лечения пациентов детского возраста с нейробластомами забрюшинного пространства.

**Результаты.** Пациенты наблюдаются в сроках от 12 до 24 мес. Из 28 пациентов, прооперированных радикально, живы без признаков рецидива и прогрессии заболевания 23. У 2 больных возник рецидив опухоли, им проведена противорецидивная ПХТ и ДГТ. В настоящее время пациенты находятся в ремиссии. У 3 пациентов отмечалась системная прогрессия заболевания, связанная с первично-генерализованным процессом

**Заключение.** Применение современных хирургических техник и инструментария позволяет в большом проценте случаев добиться радикального хирургического лечения при местно-распространенных формах нейробластомы.

### Ключевые слова:

пациенты детского возраста, нейробластомы забрюшинного пространства, хирургическое лечение, неoadъювантная полихимиотерапия, радикальное удаление опухоли, прогрессия

### Для корреспонденции:

Кузнецов Сергей Алексеевич – к.м.н., заведующий отделением детской онкологии №2 ФГБУ «НМИЦ онкологии» Минздрава России, г. Ростов-на-Дону, Российская Федерация.

Адрес: 344037, Российская Федерация, г. Ростов-на-Дону, ул. 14-я линия, д. 63

E-mail: [kuznecov1978@mail.ru](mailto:kuznecov1978@mail.ru)

SPIN: 4104-3755, AuthorID: 736961

**Финансирование:** финансирование данной работы не проводилось.

**Конфликт интересов:** авторы заявляют об отсутствии конфликта интересов.

### Для цитирования:

Кузнецов С. А., Колесников Е. Н., Шевченко А. Н., Козель Ю. Ю., Мкртчян Г. А., Старжецкая М. В., Беспалова А. И., Пак Е. Е., Юрченко Д. Ю., Поповян О. П. Хирургическое лечение нейробластом забрюшинной локализации у детей. Опыт клиники. Южно-Российский онкологический журнал. 2022; 3(1):22-30. <https://doi.org/10.37748/2686-9039-2022-3-1-3>.

Статья поступила в редакцию 13.08.2021; одобрена после рецензирования 28.01.2022; принята к публикации 14.03.2022.

© Кузнецов С. А., Колесников Е. Н., Шевченко А. Н., Козель Ю. Ю., Мкртчян Г. А., Старжецкая М. В., Беспалова А. И., Пак Е. Е., Юрченко Д. Ю., Поповян О. П., 2022

## SURGICAL TREATMENT OF RETROPERITONEAL NEUROBLASTOMA IN CHILDREN. CLINICAL EXPERIENCE

S. A. Kuznetsov<sup>✉</sup>, E. N. Kolesnikov, A. N. Shevchenko, Yu. Yu. Kozel, G. A. Mkrtchyan, M. V. Starzhetskaya, A. I. Bespalova, E. E. Pak, D. Yu. Yurchenko, O. P. Popovyan

National Medical Research Centre for Oncology, Rostov-on-Don, Russian Federation

✉ kuznecov1978@mail.ru

### ABSTRACT

**Purpose of the study.** Was to analyze our experience of surgical treatment of retroperitoneal neuroblastoma in children and the influence of radical surgical treatment on the disease outcomes.

**Materials and methods.** The study included 35 patients (14 girls and 21 boys, mean age 3.3 years) receiving treatment for retroperitoneal neuroblastoma at the Department of Pediatric Oncology, National Medical Research Centre for Oncology, in 2016–2018. 32 patients underwent surgical treatment. The disease progression during neoadjuvant polychemotherapy was registered in 3 patients. Initially, surgery was performed in 5 patients; the rest of the patients underwent percutaneous trepan biopsy with immunohistochemical testing and subsequent neoadjuvant polychemotherapy. No patients developed complications in the early postoperative period.

In the article, we present our experience in the surgical treatment of pediatric patients with retroperitoneal neuroblastomas.

**Results.** Patients have been observed during 12 to 24 months. 23 of 28 radically operated patients are alive and have no signs of the disease recurrence or progression. 2 patients developed tumor recurrence and received anti-recurrence PCT and DGT. Currently the patients are in remission. 3 patients showed systemic progression due to primarily advanced disease.

**Conclusion.** Administration of modern surgical techniques and instrumentation allows radical surgical treatment for a large percentage of patients with locally advanced neuroblastoma.

### Keywords:

pediatric patients, retroperitoneal neuroblastomas, surgical treatment, neoadjuvant polychemotherapy, radical tumor removal, progression

### For correspondence:

Sergey A. Kuznetsov – Cand. Sci. (Med.), head of the Department of Pediatric Oncology No. 2, National Medical Research Centre for Oncology, Rostov-on-Don, Russian Federation.

Address: 63 14 line str., Rostov-on-Don 344037, Russian Federation

E-mail: kuznecov1978@mail.ru

SPIN: 4104-3755, AuthorID: 736961

**Funding:** no funding of this work has been held.

**Conflict of interest:** authors report no conflict of interest.

### For citation:

Kuznetsov S. A., Kolesnikov E. N., Shevchenko A. N., Kozel Yu. Yu., Mkrtchyan G. A., Starzhetskaya M. V., Bespalova A. I., Pak E. E., Yurchenko D. Yu., Popovyan O. P. Surgical treatment of retroperitoneal neuroblastoma in children. Clinical experience. South Russian Journal of Cancer. 2022; 3(1):22-30. (In Russ.). <https://doi.org/10.37748/2686-9039-2022-3-1-3>.

The article was submitted 13.08.2021; approved after reviewing 28.01.2022; accepted for publication 14.03.2022.

## ВВЕДЕНИЕ

Нейробластома является самой распространенной опухолью периферической нервной системы, встречающейся в детском возрасте. Заболеваемость нейробластомой составляет 7–8 % от всех злокачественных опухолей детского возраста [1; 2]. Локализуется нейробластома, преимущественно, в забрюшинном пространстве, реже – в средостении и на шее. Источником развития опухоли в забрюшинном пространстве служит надпочечник в 32 % случаев, симпатические ганглии, расположенные паравертебрально в 28 % случаев. [3–6]. Биологическое разнообразие нейробластом, связанное с генетическими мутациями или их отсутствием, существенно влияет на клиническое течение заболевания. Известны случаи спонтанной регрессии опухоли. Особенно это характерно для детей в возрасте до 1 года. Так, по данным различных авторов спонтанная регрессия опухоли у детей до 1 года происходит в 50–70 % случаев [7; 8]. В то же время, наличие амплификации гена N-мус, делеции в локусе 1р36, а также возраст ребенка старше

1 года являются неблагоприятными факторами, и бессобытийная выживаемость у данной группы пациентов, по данным многочисленных исследований, не превышает 40 % [1; 9].

Разнообразное течение нейробластом в детском возрасте, от спонтанной регрессии до активной прогрессии, диктует необходимость различных подходов к лечению данной патологии. Интенсификация терапии у пациентов группы высокого риска позволяет добиться более существенных результатов в лечении. Так, различными авторами предлагается использование системной радиотерапии с применением <sup>131</sup>I–MIBG, высокодозной химиотерапии с аутотрансплантацией полипотентных стволовых клеток [10–13].

Особые сложности вызывает хирургическое лечение нейробластом забрюшинного пространства, в частности, местнораспространенных форм, обусловленных вовлечением в процесс магистральных сосудов и смежных органов [1; 14]. До сих пор остается дискуссионным вопрос о целесообразности радикального удаления опухоли при большом риске развития хирургических осложнений, у паци-

Таблица 1. Характеристика пациентов по распространенности опухолевого процесса

Критерии характеристики опухолевого процесса	Количество пациентов			
	Надпочечник		Паравертебрально	
Локализация первичной опухоли	12 (34,3 %)		23 (65,7 %)	
Распространенность опухолевого процесса	Локализованная форма		Генерализованная форма	
	25 (71,4 %)		10 (28,6 %)	
Группа риска	Средняя		Высокая	
	16 (45,8 %)		19 (54,2 %)	
Стадирование по INSS	St I	St II	St III	St IV
	2 (5,7 %)	9 (25,7 %)	14 (40 %)	10 (28,6 %)

Таблица 2. Радиологические (по КТ или МРТ) факторы риска (IDRFs) для пациентов с нейробластомой брюшной полости/забрюшинного пространства согласно INRG

1 группа	Опухоль инфильтрирующая воротную вену и/или гепатодуоденальную связку, включающая в себя ветви верхней брыжеечной артерии корня брыжейки, включающая в себя чревный ствол и/или ствол верхней брыжеечной артерии, инфильтрирующая одну или обе почечных ножки, включающая в себя аорту и/или НПВ, включающая в себя подвздошные сосуды тазовая опухоль в области седалищной вырезки
2 группа	Опухоль с распространением в спинномозговой канал (независимо от уровня) распространение на более чем 1/3 спинномозгового канала в аксиальной проекции и/или не прослеживается лептоменингеальное пространство и/или сигнал от спинного мозга патологически изменен
3 группа	Инфильтрирует окружающие органы и структуры перикард, диафрагму, почку, печень, панкреатодуоденальную зону, брыжейку

ентов с генерализованными формами нейробластом, не позволяющих вовремя начать системную терапию. По данным ряда авторов, радикальное удаление опухоли (более 95 % объема) улучшает результаты лечения пациентов группы высокого риска [15–19], другие авторы говорят о нецелесообразности тотального удаления нейробластомы при высоком риске интра- и послеоперационных осложнений, так как нейробластома группы высокого риска является системным процессом с возможным метастатическим поражением печени, костного мозга и костей [20–22].

**Цель исследования:** проанализировать собственный опыт хирургического лечения нейробластом забрюшинного пространства у детей и влияние радикальности хирургического лечения на исход заболевания.

## МАТЕРИАЛЫ И МЕТОДЫ

В исследование включены 35 пациентов, прошедших лечение в отделении детской онкологии ФГБУ «НМИЦ онкологии» Минздрава России с 2016 по 2018 гг. Средний возраст пациентов составил 3,3 года. Из них было 14 девочек и 21 мальчик. Стадирование опухолевого процесса проводилось согласно критериям INSS. Всем пациентам лечение проводилось в соответствии с протоколом NB 2004. По локализации опухоли у 12 пациентов (34,3 %) первичная опухоль была обнаружена в проекции одного из надпочечников, у 23 (65,7 %) имело место паравертебральное распространение опухоли по ходу магистральных сосудов. У 10 пациентов (28,6 %) отмечалась первичная генерализация опухолевого процесса с метастазами в печень, в кости и в кост-

ный мозг, и у 25 пациентов (71,4 %) наблюдались локализованные стадии заболевания. Наибольшее число пациентов было с 3 стадией заболевания – 14 больных (40 %), с 4 стадией – 10 больных (28,6 %), со 2 стадией – 9 больных (25,7 %), и с 1 стадией 2 пациента (5,7 %). Высокая группа риска определялась у 54,2 % пациентов, средняя группа риска у 44,8 % пациентов. Характеристика пациентов по распространенности процесса представлена в таблице 1.

Хирургическое лечение проведено 32 пациентам. У 3 больных отмечена прогрессия заболевания на фоне проводимой неoadъювантной ПХТ.

Изначально оперативное вмешательство было выполнено 5 больным, остальным пациентам проводилась чрескожная трепанбиопсия с иммуногистохимическим исследованием и последующей неoadъювантной полихимиотерапией.

При планировании хирургического вмешательства мы пользовались данными спиральной компьютерной томографии с ангиографией, данными магниторезонансной томографии и ультразвуковым исследованием брюшной полости и забрюшинного пространства. Принимались во внимание факторы риска оперативного вмешательства при визуализации (IDRF), описанные в руководстве по визуализации и стадированию нейробластомы International Neuroblastoma Risk Group (INRG) [23] и характеризующие вовлечение магистральных сосудов и других смежных органов в опухолевый процесс. На рисунке 1 схематично показана взаимосвязь опухоли и магистральных сосудов при отсутствии факторов риска при визуализации (IDFR) и при их наличии.

В таблице 2 представлены развернутые радиологические критерии включения пациентов в группу с факторами риска при визуализации согласно INRG.

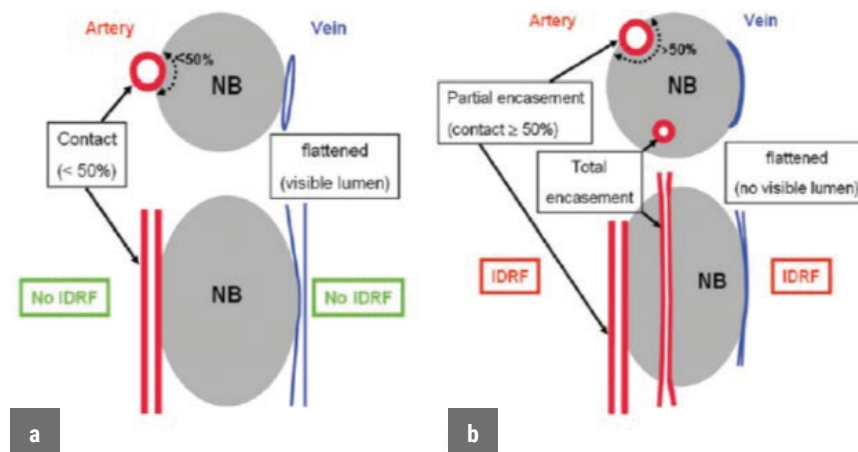


Рис. 1. Схема соотношения опухоли и магистральных сосудов при отсутствии факторов риска (IDFR) (a) и их наличии (b) (Monclair T, Brodeur G.M., 2009).

Среди прооперированных пациентов у 12 отсутствовали факторы риска при визуализации и у 19 отмечалось их наличие. На рисунке 2 представлена частота вовлечения в опухолевый процесс магистральных сосудов и смежных органов. Чаще в процесс были вовлечены сосуды почечной ножки, аорта, верхне-брыжеечная артерия.

В качестве наглядных примеров оценки факторов риска при визуализации приводим 2 клинических примера.

Клинический пример 1. Пациент К. 5 лет с диагнозом «недифференцированная нейробластома брюшинного пространства с метастазами в кости.

St IV», группа высокого риска. На представленных снимках компьютерного томографа (рис. 3, 4) видно сокращение опухолевой массы в брюшинном пространстве после неoadьювантной полихимиотерапии. Остаточная опухоль вовлекала в процесс с муфтообразным охватыванием аорты, почечные артерии с обеих сторон. Опухоль также охватывала нижнюю брыжеечную артерию, распластывала на себе левую почечную вену.

На рисунке 5 представлен интраоперационный снимок после удаления опухоли со скелетированными магистральными сосудами брюшинного пространства. В данном случае опухоль удалена тотально.

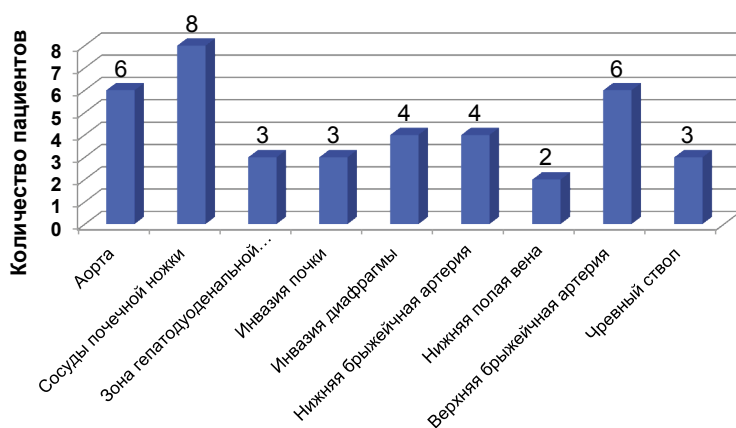


Рис. 2. Частота вовлечения в опухолевый процесс магистральных сосудов и смежных органов.

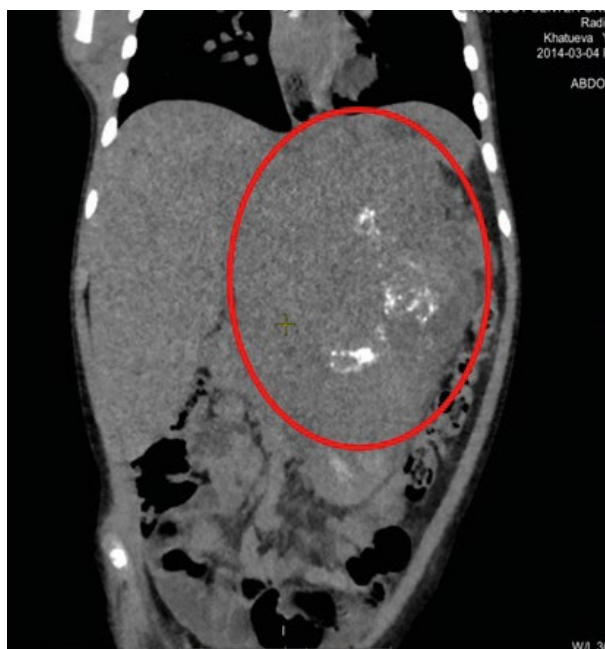


Рис. 3. Снимки компьютерной томограммы до 6 курсов полихимиотерапии пациента К. Первичная распространенность опухоли до индукционной полихимиотерапии.

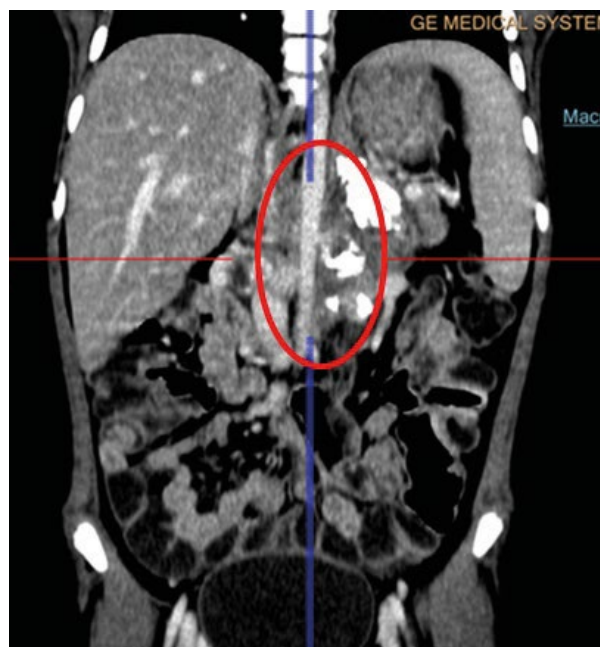

Рис. 4. Снимки компьютерной томограммы (распространенность опухоли) после 6 курсов полихимиотерапии пациента К.

Клинический пример 2. Больной Б. 4 лет с диагнозом «ганглионейробластома забрюшинного пространства». Случайная находка при УЗ исследовании брюшной полости. По данным МРТ исследования, нами не обнаружено классических факторов риска при визуализации. На снимках компьютерной томографии, представленных на рисунке 6, видно, что все магистральные сосуды только прилежат к опухоли, без их муфтообразного охватывания, однако зона расположения между сосудами – это нижняя полая вена, почечные сосуды, элементы гепатодуоденальной связки, аорта, верхняя брыжеечная артерия – вызывает не меньше сложностей, чем при операциях у пациентов с факторами риска при визуализации. Для того, чтобы добраться до этой опухоли, пришлось выделять все элементы гепатодуоденальной связки, отделять нижнюю полую вену, выделять верхне-брыжеечную артерию (рис. 7). Поэтому факторы риска при визуализации являются весьма условными, однако помогают хирургу в адекватной оценке возможностей радикального хирургического лечения.

Применение во время хирургических вмешательств высокотехнологичного хирургического оборудования (ультразвуковой скальпель, совре-

менные биполярные электрокоагулирующие инструменты) позволило минимизировать объем кровопотери и травматизацию здоровых тканей.

## РЕЗУЛЬТАТЫ ИССЛЕДОВАНИЯ

По результатам проведенных операций, в 25 случаях (78,3 %) нами выполнено тотальное удаление опухоли, в 3 случаях (9,3 %) – удаление более 95 % опухоли и в 4 случаях (12,4 %) выполнено субтотальное удаление опухоли от 50 до 95 % опухолевой массы. Менее 50 % опухоли не удалялось ни в одном случае.

Из осложнений можно отметить развитие интраоперационных кровотечений у 7 пациентов, которые развились из немагистральных сосудов и были остановлены путем лигирования или же электрокоагуляции. Объем кровопотери в этих случаях не превышал 20 % ОЦК.

Также, по мнению многих авторов, к осложнениям операции относятся и нефрэктомии. Из 32 прооперированных пациентов нефрэктомия была выполнена двоим в связи с муфтообразным охватыванием почки опухолью. При подготовке к операции этим пациентам заранее планировалось выполнить нефрэктомию.

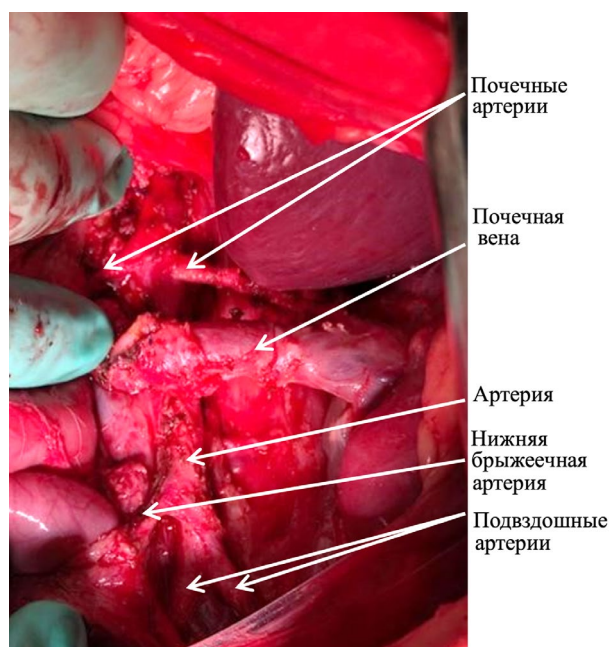


Рис. 5. Интраоперационный снимок после удаления опухоли.

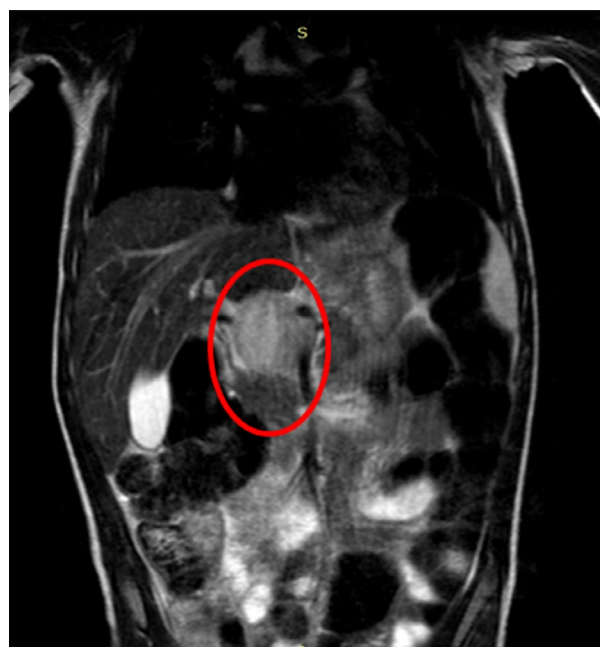

Рис. 6. Снимок магнитно-резонансной томографии пациента Б. до хирургического лечения.

В раннем послеоперационном периоде осложнений не отмечено ни у одного пациента. В позднем послеоперационном периоде спустя 2 месяца после операции у одного пациента было выявлено нарушение кровоснабжения контрлатеральной почки. Причина этого осложнения не связана с техническим этапом оперативного вмешательства, поскольку во время операции работали на сосудах почки на стороне поражения, а контрлатеральная почка и её сосуды оставались интактны.

Пациенты наблюдаются в сроках от 12 до 24 мес. Из 28 пациентов, прооперированных радикально, живы без признаков рецидива и прогрессии заболевания 23. У 2 больных возник рецидив опухоли, им проведена противорецидивная ПХТ и ДГТ. В настоящее время пациенты находятся в ремиссии. У 3 пациентов отмечалась системная прогрессия заболевания.

Из 4 пациентов, прооперированных нерадикально, только 2 наблюдаются без признаков продолженного роста опухоли и генерализации.

Все пациенты, у которых отмечено рецидивирование или прогрессия опухолевого процесса – 9 больных, – относились к группе высокого риска.

## ОБСУЖДЕНИЕ

Ряд авторов указывают, что не отмечено существенной разницы в 5-летней безрецидивной выживаемости среди пациентов, которым были выполнены полная или неполная резекции [24–26].

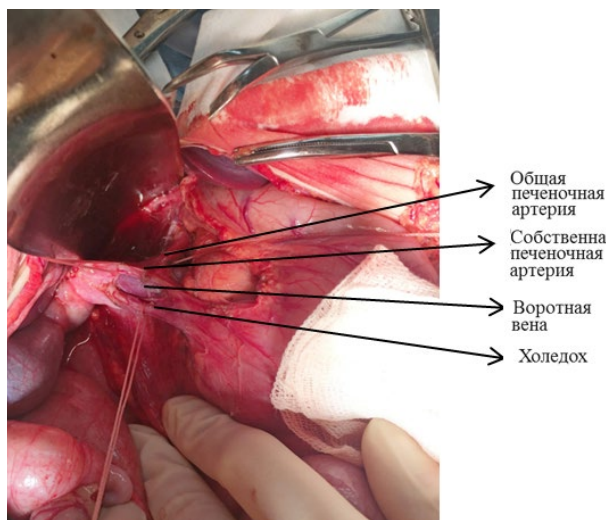


Рис. 7. Интраоперационный снимок после удаления опухоли. Пациент Б.

При этом имеются публикации, доказывающие, что хирургическое лечение должно быть в форме полной резекции опухоли, а случаи частичной резекции сопряжены с высоким риском рецидива заболевания, необходимостью тщательного наблюдения и возможным применением лучевой терапии [27]. По нашим данным, развитие рецидивирования и прогрессирования заболевания возникало только у пациентов группы высокого риска, что говорит в пользу системности заболевания и влияния на прогрессирование таких факторов, как распространенность первичного процесса и наличие генетических мутаций, а именно, амплификации MYC-N, делеции 1p36, позволяющих стратифицировать пациента в высокую группу риска. Развитие рецидивов и прогрессии заболевания у радикально прооперированных пациентов говорит в пользу отсутствия значимости радикализма хирургического вмешательства. Однако, достоверно можно говорить об этом, проведя рандомизированное исследование на значительно большем количестве материала. И все же после радикально проведенной операции, остается меньше вопросов о дальнейшей тактике лечения и ведения пациентов с нейробластомой, тем более, что применение современных хирургических техник позволяет добиться радикализма хирургического лечения с минимизацией рисков осложнений.

## ЗАКЛЮЧЕНИЕ

Таким образом, можно сделать следующие выводы:

1. Применение современных хирургических техник и инструментария позволяет в большом проценте случаев добиться радикального хирургического лечения при местнораспространенных формах нейробластомы без угрозы развития серьезных осложнений.

2. Правильное планирование хирургического вмешательства с учетом факторов риска при визуализации позволяет минимизировать интраоперационные и послеоперационные осложнения.

3. Учитывая системность поражения при нейробластоме, нецелесообразно проведение радикальной операции с тотальным удалением опухоли, сопровождающейся развитием осложнений, не позволяющих вовремя начать проведение системной терапии.

### СПИСОК ИСТОЧНИКОВ

1. Пролесковская И. В., Назарук С. И., Конопля Н. Е. Локальный контроль для пациентов с нейробластомами группы высокого риска: в рамках протокола NB2004М (Республика Беларусь). Онкологический журнал. 2017;11(2(42)):21–27.
2. Казанцев А. П. Нейробластома. Современные представления о стадировании и прогнозе. Вестник ФГБНУ «РОИЦ им. Н.Н. Блохина». 2015;26(3):3–22.
3. Дурнов Л. А. Злокачественные опухоли у детей раннего возраста. М., Мед., 1984.
4. Howlader N, Noone A, Krapcho M, Neyman N, Aminou R, Altekruse S, et al. SEER Cancer Statistics Review, 1975-2009 (Vintage 2009 Populations). National Cancer Institute, Bethesda, 2012.
5. Gurney JG, Ross JA, Wall DA, Bleyer WA, Severson RK, Robison LL. Infant cancer in the U.S.: histology-specific incidence and trends, 1973 to 1992. *J Pediatr Hematol Oncol.* 1997 Oct;19(5):428–432. <https://doi.org/10.1097/00043426-199709000-00004>
6. Esiashvili N, Anderson C, Katzenstein HM. Neuroblastoma. *Curr Probl Cancer.* 2009 Dec;33(6):333–360. <https://doi.org/10.1016/j.currproblcancer.2009.12.001>
7. Nuchtern JG, London WB, Barnewolt CE, Naranjo A, McGrady PW, Geiger JD, et al. A prospective study of expectant observation as primary therapy for neuroblastoma in young infants: a Children's Oncology Group study. *Ann Surg.* 2012 Oct;256(4):573–580. <https://doi.org/10.1097/SLA.0b013e31826cbbbd>
8. Hero B, Simon T, Spitz R, Ernestus K, Gnekow AK, Scheel-Walter H-G, et al. Localized infant neuroblastomas often show spontaneous regression: results of the prospective trials NB95-S and NB97. *J Clin Oncol.* 2008 Mar 20;26(9):1504–1510. <https://doi.org/10.1200/JCO.2007.12.3349>
9. Хижников А. В., Казанцев А. П. Лечение пациентов с нейробластомой группы высокого риска. *Онкопедиатрия.* 2017;4(2):131–140. <https://doi.org/10.15690/onco.v4i2.1707>
10. Garaventa A, Bellagamba O, Lo Piccolo MS, Milanaccio C, Lanino E, Bertolazzi L, et al. 131I-metaiodobenzylguanidine (131I-MIBG) therapy for residual neuroblastoma: a mono-institutional experience with 43 patients. *Br J Cancer.* 1999 Dec;81(8):1378–1384. <https://doi.org/10.1038/sj.bjc.6694223>
11. Hutchinson RJ, Sisson JC, Miser JS, Zasadny KR, Normolle DP, Shulkin BL, et al. Long-term results of [131I]metaiodobenzylguanidine treatment of refractory advanced neuroblastoma. *J Nucl Biol Med.* 1991 Dec;35(4):237–240.
12. Pasqualini C, Dufour C, Goma G, Raquin M-A, Lapiere V, Valteau-Couanet D. Tandem high-dose chemotherapy with thiopos and busulfan-melphalan and autologous stem cell transplantation in very high-risk neuroblastoma patients. *Bone Marrow Transplant.* 2016 Feb;51(2):227–231. <https://doi.org/10.1038/bmt.2015.264>
13. Sung KW, Son MH, Lee SH, Yoo KH, Koo HH, Kim JY, et al. Tandem high-dose chemotherapy and autologous stem cell transplantation in patients with high-risk neuroblastoma: results of SMC NB-2004 study. *Bone Marrow Transplant.* 2013 Jan;48(1):68–73. <https://doi.org/10.1038/bmt.2012.86>
14. Кит О. И., Кузнецов С. А., Колесников Е. Н., Мкртчян Г. А., Старжецкая М. В., Беспалова А. И. и др. Опыт хирургического лечения местно-распространенных форм нейробластомы забрюшинного пространства. *Российский журнал детской гематологии и онкологии.* 2019;6(S1):127.
15. La Quaglia MP, Kushner BH, Su W, Heller G, Kramer K, Abramson S, et al. The impact of gross total resection on local control and survival in high-risk neuroblastoma. *J Pediatr Surg.* 2004 Mar;39(3):412–417. <https://doi.org/10.1016/j.jpedsurg.2003.11.028>
16. Adkins ES, Sawin R, Gerbing RB, London WB, Matthay KK, Haase GM. Efficacy of complete resection for high-risk neuroblastoma: a Children's Cancer Group study. *J Pediatr Surg.* 2004 Jun;39(6):931–936. <https://doi.org/10.1016/j.jpedsurg.2004.02.041>
17. La Quaglia MP, Kushner BH, Heller G, Bonilla MA, Lindsley KL, Cheung NK. Stage 4 neuroblastoma diagnosed at more than 1 year of age: gross total resection and clinical outcome. *J Pediatr Surg.* 1994 Aug;29(8):1162–1165. [https://doi.org/10.1016/0022-3468\(94\)90301-8](https://doi.org/10.1016/0022-3468(94)90301-8)
18. Kushner BH, Kramer K, LaQuaglia MP, Modak S, Yataghene K, Cheung N-KV. Reduction from seven to five cycles of intensive induction chemotherapy in children with high-risk neuroblastoma. *J Clin Oncol.* 2004 Dec 15;22(24):4888–4892. <https://doi.org/10.1200/JCO.2004.02.101>
19. Tsuchida Y, Kaneko M. Surgery in pediatric solid tumors with special reference to advanced neuroblastoma. *Acta Paediatr Taiwan.* 2002 Apr;43(2):67–71.
20. Von Schweinitz D, Hero B, Berthold F. The impact of surgical radicality on outcome in childhood neuroblastoma. *Eur J Pediatr Surg.* 2002 Dec;12(6):402–409. <https://doi.org/10.1055/s-2002-36952>



21. Castel V, Tovar JA, Costa E, Cuadros J, Ruiz A, Rollan V, et al. The role of surgery in stage IV neuroblastoma. *J Pediatr Surg*. 2002 Nov;37(11):1574–1578. <https://doi.org/10.1053/jpsu.2002.36187>
22. Simon T, Häberle B, Hero B, von Schweinitz D, Berthold F. Role of surgery in the treatment of patients with stage 4 neuroblastoma age 18 months or older at diagnosis. *J Clin Oncol*. 2013 Feb 20;31(6):752–758. <https://doi.org/10.1200/JCO.2012.45.9339>
23. Monclair T, Brodeur GM, Ambros PF, Brisse HJ, Cecchetto G, Holmes K, et al. The International Neuroblastoma Risk Group (INRG) staging system: an INRG Task Force report. *J Clin Oncol*. 2009 Jan 10;27(2):298–303. <https://doi.org/10.1200/JCO.2008.16.6876>
24. Казанцев А. П., Хижников А. В., Матинян Н. В., Давыдов М. И. Ганглионейробластома правого гемиторакса у ребенка 2 лет. *Вестник РОНЦ им. Н. Н. Блохина РАМН*. 2015;26(3):88–91.
25. Häberle B, Hero B, Berthold F, von Schweinitz D. Characteristics and outcome of thoracic neuroblastoma. *Eur J Pediatr Surg*. 2002 Jun;12(3):145–150. <https://doi.org/10.1055/s-2002-32721>
26. Horiuchi A, Muraji T, Tsugawa C, Nishijima E, Satho S, Takamizawa S, et al. Thoracic neuroblastoma: outcome of incomplete resection. *Pediatr Surg Int*. 2004 Sep;20(9):714–718. <https://doi.org/10.1007/s00383-003-1049-7>
27. Akgun B, Ates D, Kaplan M. Ganglioneuroblastoma of the thoracic spinal cord: a very rare case report. *Acta Medica (Hradec Kralove)*. 2012;55(1):50–52. <https://doi.org/10.14712/18059694.2015.76>

---

#### Информация об авторах:

Кузнецов Сергей Алексеевич ✉ – к.м.н., заведующий отделением детской онкологии №2 ФГБУ «НМИЦ онкологии» Минздрава России, г. Ростов-на-Дону, Российская Федерация. SPIN: 4104-3755, AuthorID: 736961

Колесников Евгений Николаевич – д.м.н., заведующий отделением Абдоминальной онкологии №1, ФГБУ «НМИЦ онкологии» Минздрава России, г. Ростов-на-Дону, Российская Федерация. ORCID: <https://orcid.org/0000-0002-8436-7250>, SPIN: 8434-6494, AuthorID: 347457

Шевченко Алексей Николаевич – д.м.н., профессор, заведующий отделением онкоурологии ФГБУ «НМИЦ онкологии» Минздрава России, г. Ростов-на-Дону, Российская Федерация. ORCID: <http://orcid.org/0000-0002-9468-134X>, SPIN: 2748-2638, AuthorID: 735424

Козель Юлия Юрьевна – д.м.н., профессор, заведующая отделением детской онкологии №1 ФГБУ «НМИЦ онкологии» Минздрава России, г. Ростов-на-Дону, Российская Федерация. ORCID: <https://orcid.org/0000-0002-6681-3253>, SPIN: 6923-7360, AuthorID: 732882

Мкртчян Гульнара Агабалаевна – к.м.н., врач-детский хирург отделения детской онкологии №2, ФГБУ «НМИЦ онкологии» Минздрава России, г. Ростов-на-Дону, Российская Федерация. SPIN: 1861-5165, AuthorID: 794720

Старжецкая Мария Владимировна – к.м.н., врач-детский онколог консультативно-диагностического отделения ФГБУ «НМИЦ онкологии» Минздрава России, г. Ростов-на-Дону, Российская Федерация. SPIN: 7855-2512, AuthorID: 794721

Беспалова Александра Ивановна – врач-детский онколог отделения детской онкологии №2 ФГБУ «НМИЦ онкологии» Минздрава России, г. Ростов-на-Дону, Российская Федерация. SPIN: 6779-1744, AuthorID: 899997

Пак Елена Ермаковна – к.м.н., врач-детский онколог отделения детской онкологии №2 ФГБУ «НМИЦ онкологии» Минздрава России, г. Ростов-на-Дону, Российская Федерация. SPIN: 8750-9120, AuthorID: 935968

Юрченко Дарья Юрьевна – врач-детский онколог отделения детской онкологии №2 ФГБУ «НМИЦ онкологии» Минздрава России, г. Ростов-на-Дону, Российская Федерация. SPIN: 8008-0113, AuthorID: 1012112

Поповян Ольга Петровна – врач-детский онколог отделения детской онкологии №2 ФГБУ «НМИЦ онкологии» Минздрава России, г. Ростов-на-Дону, Российская Федерация. SPIN: 5191-3429, AuthorID: 940288

---

#### Вклад авторов:

Кузнецов С. А. – непосредственная реализация хирургического этапа лечения, разработка концепции научной работы, составление черновика рукописи;

Колесников Е. Н. – непосредственная реализация хирургического этапа лечения, анализ научной работы и её критическая оценка;

Шевченко А. Н. – непосредственная реализация хирургического этапа лечения, анализ научной работы и её критическая оценка;

Козель Ю. Ю. – анализ научной работы, критический пересмотр с внесением ценного интеллектуального содержания;

Мкртчян Г. А. – непосредственная реализация хирургического этапа лечения, анализ научной работы с внесением ценного интеллектуального содержания;

Старжецкая М. В. – участие в химиотерапевтическом и лучевом этапах лечения, анализ научной работы с внесением ценного интеллектуального содержания;

Беспалова А. И. – участие в химиотерапевтическом и лучевом этапах лечения, анализ научной работы с внесением ценного интеллектуального содержания;

Пак Е. Е. – участие в химиотерапевтическом и лучевом этапах лечения, анализ научной работы с внесением ценного интеллектуального содержания;

Юрченко Д. Ю. – участие в химиотерапевтическом и лучевом этапах лечения, анализ научной работы с внесением ценного интеллектуального содержания;

Поповян О. П. – участие в химиотерапевтическом и лучевом этапах лечения, анализ научной работы с внесением ценного интеллектуального содержания.